

Texture feature extraction for classification type bone in dental radiographs

*Souza, R.; **Galdino, L.O.; Costa, **R. M.; ***Marques, O.; **Soares, F. A. A. M. N.; **Salvini, R.; Soares, **A. S.

Instituto de Informática/Universidade Federal de Goiás, Goiânia, Brasil
Goiânia, Brasil

*{rafaelts777}@gmail.com; **{leandroluis, ronaldocosta, fabrizio, rogeriosalvini, anderson}@inf.ufg.br
***{omarques}@fau.edu

Abstract—The scientific and technological imaging diagnosis advances has been contributing in different fields of health science. The new methods are not restricted to X-rays, but include other sources of energy, allowing the visualization of the various parts of the human body. Maintenance of bone after tooth loss to improve or maintain facial esthetics and improved retention, function, and performance of removable restorations are only some of the advantages for the edentulous patient. The combination of tools available for Computer Science, associated with diagnostic imaging has been shown to be a promising way to aid in the diagnostic steps and planning in dental implant field. Special emphasis has been given to computer vision, with the use of texture analysis methods. This preliminary study aims to verify the results obtained from the application of texture analysis in dental radiographs.

Keywords—texture; haralick; dental radiographs

I. INTRODUÇÃO

Os grandes avanços tecnológicos e científicos no campo do diagnóstico por imagens permitem hoje um diagnóstico muito preciso nas diversas áreas onde pode ser aplicado. Novos métodos de diagnóstico fornecem ao profissional uma imagem visual das diversas partes do corpo humano, qualquer que seja a fonte de energia utilizada (raios X, ultrassom, ondas de rádio-frequência, campo magnético, etc). Este avanço, em conjunto com a evolução dos dispositivos de digitalização torna cada vez mais acessível a visualização das imagens pelos profissionais.

Neste contexto, a tomografia computadorizada tem fornecido grandes contribuições no campo da implantodontia, por ser um método de imagem que permite a visualização tridimensional do sítio ósseo, bem como a análise separada dos componentes corticais e medulares da maxila e mandíbula, com grande contribuição na etapa de planejamento. Esta modalidade de imagem tem sido utilizada para análise da qualidade óssea, e em alguns estudos tem sido considerada sinônimo de densidade óssea.[1][2][3]

Atualmente, os métodos de referência para análise da microarquitetura óssea são invasivos (microtomografia e histomorfometria), necessitam de espécimes ósseos advindos de biópsia para sua realização, ou seja, necessitam de um momento cirúrgico que já corresponde ao momento da instalação do implante.

Surge assim a necessidade de métodos que permitam a avaliação das características ósseas na etapa pré-operatória, para permitir uma melhor avaliação prognóstica do tratamento. Neste contexto, a utilização de ferramentas computacionais tem se mostrado promissora, principalmente no que diz respeito ao uso da análise de textura de exames por imagem [4].

A textura é definida através de um conjunto de medidas locais que descrevem as variações espaciais de intensidade de cinza ou cor da imagem. Sua utilização para análise de exames por imagem é descrita desde a década de 1970 [5].

Através deste método é possível a extração de características similares em diversas imagens que levam a formação de um grupo. A partir da formação de vários grupos é possível gerar um classificador que faça a distinção automática entre os mesmos.

Assim, o objetivo deste estudo é verificar os resultados obtidos pela aplicação de avaliadores de textura em radiografias odontológicas e assim, propor a construção de um modelo computacional que possa classificar os tipos ósseos contribuindo no tratamento de pacientes com indicação de implantes osseointegrados.

II. MATERIAIS E MÉTODOS

O método está diretamente ligado ao tipo ósseo determinado por especialistas, desta maneira, as imagens radiográficas periapicais e panorâmicas foram classificadas através da percepção tátil do cirurgião durante a instalação de implantes.

Uma classificação subjetiva dos tipos ósseos foi realizada por três cirurgiões especialistas em implantodontia devidamente calibrados, utilizando critérios definidos por Lekholm e Zarb [6] (Figura 1).

A interpretação foi realizada em dois momentos distintos com intervalo pré-estabelecido sob condições propícias de interpretação radiográfica. Os examinadores receberam desenhos esquemáticos da apresentação do osso trabecular conforme esquemas originais da classificação dos autores mencionados, para servirem de referencial, conforme apresentado na Figura 1.

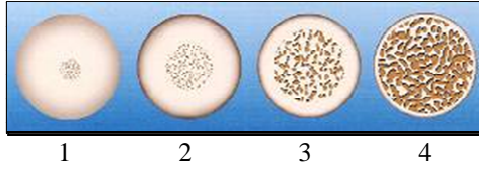


Figura 1: Ilustração dos quatro tipos ósseos, segundo a classificação de Lekholm e Zarb [6].

Para o desenvolvimento do método computacional foram analisadas as imagens radiográficas periapicais.

As radiografias periapicais foram digitalizadas por meio de um método de aquisição de imagem indireto, utilizando uma câmera fotográfica digital Sony Cyber-Shot DSC-W210 com resolução de 12.1 megapixels e um zoom óptico de 2X. As imagens foram adquiridas com distância lente-filme de 50 centímetros e salvas no formato JPEG (2832 x 2128 pixels, 600 dpi e 255 níveis de tons de cinza). Durante a captura das imagens foi utilizado um negatoscópio com duas luzes fluorescentes. A câmera digital foi posicionada em posição perpendicular ao negatoscópio, tanto no sentido vertical quanto horizontal conforme Figura 2.

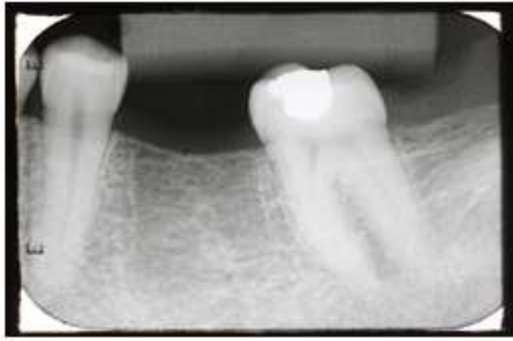


Figura 2: Radiografia periapical (b).

A. Extração de Características

Para cada imagem dos diferentes sítios ósseos, nas três diferentes técnicas (Figura 2), foi extraído um vetor de características:

As características que formam o vetor de características são:

- Média dos níveis de cinza (Md)
- Desvio padrão dos níveis de cinza (Dp)
- Coeficiente de variação (Cv)
- Entropia (Ent)
- Contraste (Cont)
- Correlação (Cor)
- Segundo momento angular (SMA)

Média dos níveis de cinza (md) – representa o valor médio dos níveis de cinza nos setores estabelecidos.

Desvio padrão dos níveis de cinza (dp) – desvio padrão é o desvio dos níveis de cinza em torno da média nos setores estabelecidos.

Coeficiente de variação (cv) – O coeficiente de variação é dado pela equação 1 e retrata o coeficiente de variação dos níveis de cinza nos setores selecionados.

$$cv = \frac{dp}{md} \quad (1)$$

onde: dp é o desvio padrão;
 md é a média;

Entropia (ent) – A entropia mede a desordem em uma imagem [5]. Quando a imagem não apresenta textura uniforme, os valores da entropia tendem a ser muito baixos. A entropia alcança seu valor máximo quando os pixels na área de interesse apresentam níveis de cinza com valores aleatórios. A entropia é dada pela equação 2.

$$ent = \sum_{i=1}^n \sum_{j=1}^n \frac{p(i, j, d, \theta)}{i \cdot j} \cdot \log\left(\frac{i \cdot j}{p(i, j, d, \theta)}\right) \quad (2)$$

Contraste (cont) – Mede a presença de transição abrupta de níveis de cinza, isto é, as bordas. Baixos valores indicam a ausência de bordas na área de interesse. Neste caso, a matriz de co-ocorrência de níveis de cinza apresenta valores concentrados em torno de sua diagonal principal. O contraste é calculado pela equação 3 [5].

$$con = \sum_{i=1}^n \sum_{j=1}^n \frac{(i - j)^2 \cdot p(i, j, d, \theta)}{i \cdot j} \quad (3)$$

onde: i é o total de linhas da matriz.
 j é o total de colunas da matriz.

$p(i, j, d, \theta)$ é o valor da célula de linha i , coluna j distância d e ângulo θ .

Correlação (cor) – mede a dependência linear entre os níveis de cinza de pares de pixels [5]. Valores próximos a um implicam numa forte relação entre os níveis de cinza dos pixels. A correlação é dada pela equação 4.

$$cor = \frac{\sum_{i=1}^n \sum_{j=1}^n \frac{i \cdot j \cdot p(i, j, d, \theta)}{i \cdot j} - \mu_i \cdot \mu_j}{\sigma_i \cdot \sigma_j} \quad (4)$$

$$\text{onde: } \mu_i = \sum_{i=1}^n \sum_{j=1}^n \frac{i \cdot p(i, j, d, \theta)}{i \cdot j}$$

$$\mu_j = \sum_{i=1}^n \sum_{j=1}^n \frac{j \cdot p(i, j, d, \theta)}{i \cdot j}$$

$$\sigma_i = \sqrt{\sum_{i=1}^n \sum_{j=1}^n \frac{i^2 \cdot p(i, j, d, \theta)}{i \cdot j} - \mu_i^2}$$

$$\sigma_j = \sqrt{\sum_{i=1}^n \sum_{j=1}^n \frac{j^2 \cdot p(i, j, d, \theta)}{i \cdot j} - \mu_j^2}$$

Segundo momento angular (*sma*) – Esta medida avalia a uniformidade textural, que é a repetição de pares de níveis de cinza [5]. Quando a área de interesse apresenta textura uniforme (valores de níveis de cinza próximos) o valor tende para 1. Caso a área não seja uniforme o valor tende a 0 (zero). O *sma* é dado pela equação 5.

$$sma = \sum_{i=1}^n \sum_{j=1}^n \left(\frac{p(i, j, d, \theta)}{i \cdot j} \right)^2 \quad (5)$$

Foram analisados 50 pacientes. Cada um destes possuía 1 ou mais sítios. Desta maneira, foram analisadas as radiografias periapicais de 125 sítios num total de 500 imagens, visto que cada sítio possui 4 sub-imagens (Central, Apical, Mesial e Distal) como apresentado na Figura 3.




Figura 3: (A) Representação esquemática das dimensões utilizadas para recorte das imagens nos sítios. (B) Imagem da tela do software Adobe Photoshop CS6 com a sobreposição das radiografias periapicais pré e pós-implante, com a delimitação das regiões central ("c"), mesial ("m"), distal ("d") e apical ("a").

Foi então criado um vetor de características médio contendo as 7 medidas apresentadas para cada um dos tipos ósseos.

III. RESULTADOS

A tabela I apresenta os vetores de características médios para quatro tipos ósseos extraídos das imagens demonstradas na Figura 3.

TABELA I. VETOR DE CARACTERÍSTICAS MÉDIO AGRUPADO PELOS TIPOS ÓSSEOS PARA AS RADIOGRAFIAS PERIAPICAIS

Tp	Md	Dp	Cv	Ent	Cont	Cor	SMA
1	178,80	14,97	0,0850	5,401	25582	-0,00030	0,000129
2	140,16	13,84	0,1109	5,404	29155	-0,00018	0,000136
3	137,37	16,07	0,1419	5,636	31891	-0,00008	0,000135
4	133,96	17,98	0,1720	5,916	25418	-0,00004	0,000152

A tabela II apresenta os vetores normalizados evitando distorções de escala entre as características.

TABELA II. VETOR DE CARACTERÍSTICAS MÉDIO AGRUPADO PELOS TIPOS ÓSSEOS PARA AS RADIOGRAFIAS PERIAPICAIS NORMALIZADO

Tp	Md	Dp	Cv	Ent	Cont	Cor	SMA
1	100	83	49	91	80	100	85
2	78	77	64	91	91	60	89
3	77	89	83	95	100	27	89
4	75	100	100	100	80	13	100

Com base nos valores apresentados na Tabela II, é possível plotar as informações em um gráfico bidimensional como apresentado na Figura 4.

Com o intuito de validar o método proposto, foi realizada uma verificação para identificar se o vetor de características criado pode ser utilizado em uma possível classificação do tipo ósseo.

Para tal, a imagem original foi separada em componentes de alta e baixa frequência utilizando transformada de *wavelet* o que gerou 4 novas sub-imagens para cada imagem original [7]. Para cada uma destas 4 novas sub-imagens foram extraídos os vetores de características mencionados anteriormente.

A estes novos vetores de características foi aplicada uma validação cruzada utilizando três classificadores (K-Nearest Neighbor, Naïve Bayes e Support Vector Machine) muito utilizados em imagens médicas [8].

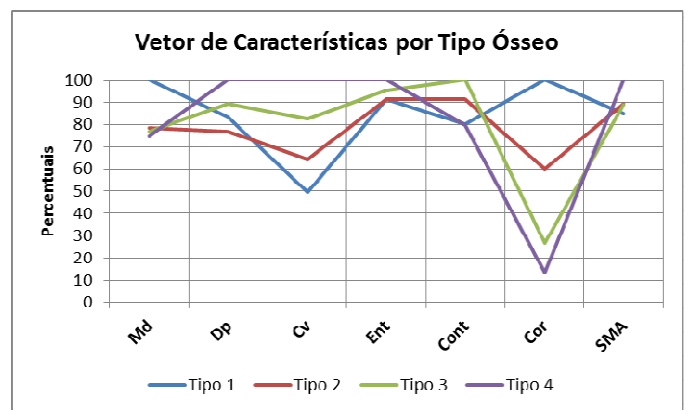


Figura 4: Gráfico do vetor médio das Radiografia Periapicais.

Para tentar selecionar as melhores características, foi também aplicado o *Sequential Forward Elimination*, um algoritmo guloso que tenta selecionar as melhores características para cada classificador individualmente.

A tabela III apresenta as porcentagens de acerto de cada classificador aplicado em cada uma das 4 sub-imagens (Central, Apical, Mesial e Distal).

TABELA III. PORCENTAGEM DE ACERTO PARA CADA CLASSIFICADOR APLICADO

Região	SVM	KNN	Naïve Bayes
Central	66	34	32
Mesial	60	31	19
Distal	64	41	40
Apical	70	30	30

IV. DISCUSSÃO

Apesar da média dos níveis de cinza e o desvio padrão apresentarem valores diferentes, indicando uma possível classificação, entende-se que não é adequado a sua utilização para classificação de tipo ósseo, visto ser uma medida que não avalia a posição do valor dentro de um conjunto. O que em

casos de radiografias e exames médicos ser uma informação importantíssima e até mesmo determinante em alguns casos.

Porém as demais medidas de segunda ordem, que consideram a posição relativa do valor dentro do conjunto, apresentam um bom grau de classificação. E dentre estas, o contraste e a correlação se destacam.

Também é possível observar que os resultados e as medidas divergem de acordo com o tipo de imagem avaliada (Central, Apical, Mesial e Distal), indicando assim que um vetor de característica híbrido, contendo em um único vetor medidas extraídas dos diferentes tipos de radiografias, pode apresentar resultados mais eficientes.

Nos testes voltados a classificação, podemos observar a capacidade das características obtidas até o momento. A grande variação de resultados indica certa instabilidade, tendo bons resultados somente com o SVM, que apresenta uma média de 65% de acerto.

V. CONCLUSÃO

Com base nos resultados obtidos foi possível observar que o método proposto apresenta resultados eficientes no que diz respeito a classificação do tipo ósseo em sítios implantáveis.

Entende-se também que, a inclusão de outras medidas de avaliação de textura no método podem torná-lo mais robusto e eficiente.

E ainda, como mencionado, um vetor de características contendo dados dos diferentes tipos de radiografias pode aumentar a precisão do mesmo.

Mediante o exposto, conclui-se que o método pode ser melhorado para a utilização como auxílio na classificação de tipo ósseo em pacientes com indicação para implante, criando assim um método de prognóstico menos invasivo aos pacientes.

VI. AGRADECIMENTOS

Este trabalho foi desenvolvido com apoio do edital 06 de 2012 da Fundação de Amparo a Pesquisa de Goiás (FAPEG).

REFERENCIAS

- [1] Misch,C.E. Density of bone – Effect on treatment plans, surgical approach, and progressive loading. *Int J Implant.* v.6, p.23-31, 1990
- [2] Norton,M.R.; Gamble,C. Bone classification: an objective scale of bone density using computerized tomography scan. *Clin Oral Impl Res.* v.12, p.79-84, 2001.
- [3] Turkyilmaz,I.; Tumer,C.; Ozbek,E.N.; Tozum,T.F. Relations between the bone density values from computerized tomography, and implant stability parameters: a clinical study of 230 regular platform implants. *J Clin Periodontol.* v.34, p.716-22, 2007.
- [4] Ranjanomennahary,P.; Ghalila,S.S.; Malouche,D.; Marchadier,A.; Rachidi,M.; Benhamou,C.; Chappard,C. Comparison of radiograph-based texture analysis and bone mineral density with three-dimensional microarchitecture of trabecular bone. *Med Phys.* v.38, n.1, p.420-8, 2011.
- [5] Haralick, R.M.; Shanmugan, M.K. *Computer classification of reservoir sandstones.* IEEE Trans. on Geoscience Electronics, Vol.11, no. 4, 1973, p.171-177.
- [6] Lekholm,U.; Zarb,G.A. Patient selection and preparation. In: Brånemark, P-I; Zarb GA; Albrektsson T et al. *Tissue integrated prostheses: Osseointegration in clinical dentistry.* Chicago: Quintessence Publ Co.; 1985. p.199-209.
- [7] I. Daubechies. *Ten lectures on wavelets.* Society for industrial and applied mathematics, 2006
- [8] K. Feng, J. Gao, K. Feng, L. Liu, and Y. Li. Active and passive nearest neighbor algorithm: A newly-developed supervised classifier. *Advanced Intelligent Computing Theories and Applications. With Aspects of Artificial Intelligence,* pages 189–196, 2012.